

Empysème orbitaire

Orbital Emphysema

S. Beroud · M. Porcheray

Reçu le 26 février 2016 ; accepté le 12 mai 2016
© SFMU et Lavoisier SAS 2016

Un homme de 25 ans, sans antécédents (hormis un vitiligo), s'est présenté aux urgences pour tuméfaction oculaire brutale et épistaxis lors d'un effort de mouchage. Il rapportait avoir eu, 4h plus tôt, un traumatisme facial lors d'un match de football. L'épistaxis avait cédé spontanément. L'examen retrouvait une tuméfaction de la paupière supérieure droite responsable d'une occlusion palpébrale (Fig. 1A) avec de discrètes crépitations sous-cutanées. L'examen neurologique était sans particularité, avec un champ visuel conservé et une vision nette sans diplopie lorsqu'on maintenait l'œil ouvert. Un scanner du massif facial a été réalisé retrouvant un pneumorbite droit et une fracture de la paroi médiale de l'orbite (Fig. 1B). Un avis ophtalmologique a été pris, préconisant une consultation dès que l'empysème palpébral aura régressé. Le patient est sorti des urgences sous antalgique avec consigne de ne pas se moucher et a été adressé au chirurgien maxillofacial. La prise en charge maxillofaciale a consisté en une simple surveillance en ambulatoire. Le patient a vu un ophtalmologiste à J7, alors qu'il était asymptomatique, sans conduite à tenir particulière. L'empysème orbitaire (EO) ou pneumorbite est défini par la présence d'air dans le cadre orbitaire. En cas de fracture du cadre orbitaire ouvrant sur une cavité sinusienne, lors d'une augmentation des pressions sinusiennes (effort de mouchage par exemple), l'air endo-sinusal pénètre par effraction muqueuse et est piégé dans l'orbite par un effet de valve unidirectionnelle. Cette cinétique en deux temps (traumatisme, latence, puis EO) est habituelle. L'examen ophtalmologique doit être systématique à la recherche de complications. Le scanner étaye le diagnostic. La prise en charge consiste à éviter toute augmentation de pression sinu-sienne : interdiction du mouchage, antivomitif et/ou antitus-

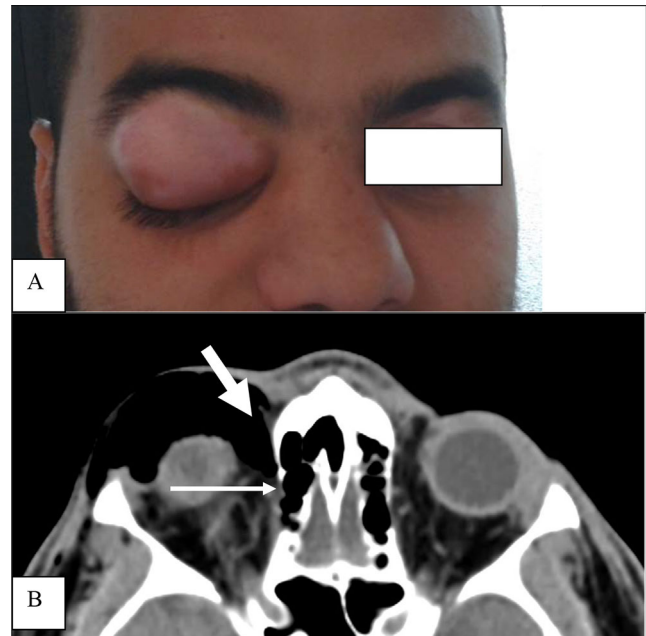


Fig. 1 A : empysème palpébral unilatéral droit ; B : TDM orbitaire, coupe axiale. Flèche blanche large : empysème orbitaire et palpébral. Flèche blanche fine : fracture de la lame papyracée de l'ethmoïde

sif selon les cas. Une antibiothérapie prophylactique par co-amoxiclav est indiquée. Le plus souvent bénin et régressant spontanément en quelques jours, l'EO peut dans de rares cas engendrer un véritable syndrome des loges entraînant une souffrance ischémique du nerf optique. Cette dernière situation justifie un acte de décompression chirurgicale en urgence.

S. Beroud (✉) · M. Porcheray
Hospices civils de Lyon, centre hospitalo-universitaire Lyon Sud,
service de chirurgie maxillofaciale, chemin du Grand-Revoyet,
Pierre-Bénite, F-69394 Lyon cedex 03, France
e-mail : sebastien.beroud@chu-lyon.fr

Bibliographie

Brady SM, McMann MA, Mazzoli RA, et al (2001) The diagnosis and management of orbital blowout fractures: Update 2001. Am J Emerg Med 19:147–54